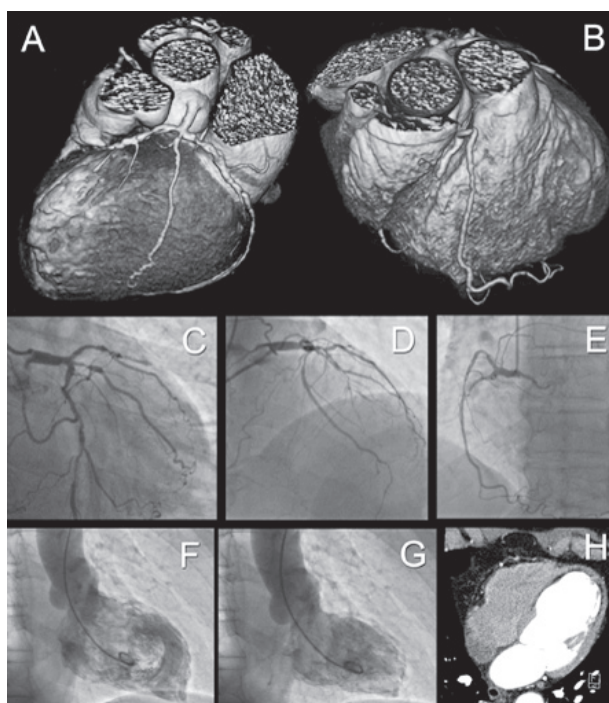


## Valutazione mediante tomografia computerizzata cardiaca del postinfarto miocardico

Filippo Cademartiri, Alessandro Palumbo, Erica Maffei, Chiara Martini, Annachiara Aldrovandi, Maria Alberta Cattabiani, Diego Ardissino

Dipartimento di Radiologia e Cardiologia, Azienda Ospedaliero-Universitaria di Parma, Parma

(G Ital Cardiol 2008; 9 (12): 862)



© 2008 AIM Publishing Srl

Ricevuto il 10 settembre 2008; accettato il 15 settembre 2008.

Per la corrispondenza:

Dr. Filippo Cademartiri

Imaging Cardiovascolare Non Invasivo  
Dipartimento di Radiologia  
c/o Piastra Tecnica - Piano 0  
Azienda Ospedaliero-Universitaria di Parma  
Via Gramsci, 14  
43100 Parma  
E-mail:  
filippocademartiri@hotmail.com

Paziente maschio di 71 anni con storia di pregresso infarto miocardico acuto e con angina da sforzi lievi. La valutazione alla tomografia computerizzata (TC) (A, B) mostra un albero coronarico severamente ateromasi-co nelle immagini con “volume rendering”. In particolare si osserva una malattia della triforcazione del tronco comune sinistro (A) e dei tratti prossimali-medi di discendente anteriore, ramo intermedio e circumflessa. La coronaria destra (B) appare occlusa al tratto prossimale e si osserva un ampio ramo marginale ipertrofico che si dirige verso l’apice del cuore (collateralizzazione). Il ventricolo sinistro appare dilatato e le pareti anteriore,

laterale, settale ed i segmenti apicali mostrano una superficializzazione dell’immagine del contrasto endocavitario (segno di marcato assottigliamento parietale). Le immagini coronarografiche confermano i suddetti reperi (C-E). La ventricolografia mostra la dilatazione del ventricolo sinistro (F, G) con l’ipoacinesia anteriore e apicale che ha come substrato l’infarto miocardico pregresso (H; area marcatamente ipodensa pressoché transmurale in sede apicale e para-apicale alla TC). Alla TC, valori di calcio coronarico di 775 secondo il punteggio di Agatston e frazione di eiezione del 32% con volume telediastolico assoluto di 201 ml.